

# Technique de l'ECG

## 1. Préparation

Un ECG nécessite quelques petites vérifications avant même de lancer l'impression ou poser les électrodes.

Cela permettra d'avoir un ECG de meilleure qualité afin de favoriser la lecture de celui-ci.

Voici une petite liste pour vous aider :

- Vérifier la date de péremption des électrodes
- Attention aux paquets d'électrodes ouvert depuis trop longtemps (gel de contact parfois trop sec)
- Si besoin, raser les poils afin de favoriser le contact et diminuer le risque de parasites.
- Faire en sorte que le patient soit au repos, allongé.
- Si patient en sueur, essuyer avant la pose des électrodes.

Nous allons maintenant pouvoir commencer à placer les électrodes.

## 2. Dérivations frontales

Elles s'obtiennent en plaçant les électrodes des membres (jaune-vert-rouge et noire) et permettent d'observer l'activité électrique du cœur sur un plan frontal.

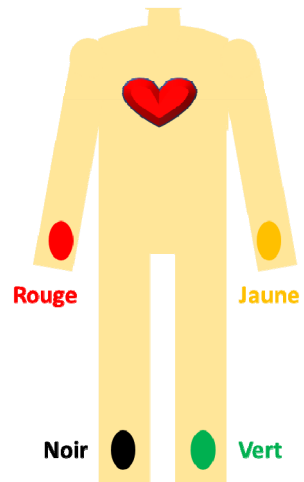
Pour rappel, elles se placent au niveau des poignets et des chevilles, comme décrit sur le schéma ci-contre. Elles ne doivent pas être mises au niveau thoracique mais au maximum à la racine des membres (épaules pour les membres supérieurs et tête fémorale pour les membres inférieurs).

Grâce à ces 4 électrodes nous allons pouvoir créer plusieurs dérivations frontales.

Ce sont les dérivations situées sur la gauche de l'ECG et nous y trouvons :

- Les dérivations d'Einthoven (DI, DII et DIII)
- Les dérivations de Goldberger (VR, VL et VF)

Nous allons voir le détail de chaque dérivation afin de comprendre leur intérêt et savoir comment on les obtient.



Les 3 premières sont les dérivations d'Einthoven DI, DII et DIII (D pour Dérivation).

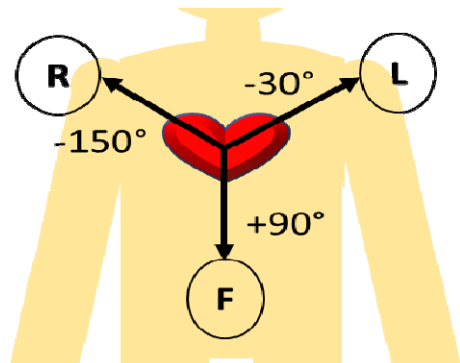
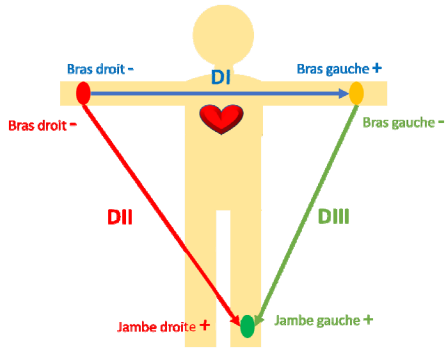
Ce sont des dérivations bipolaires comme nous pouvons le voir sur le schéma. C'est-à-dire qu'une électrode est considérée comme négative alors que la deuxième positive.

Les 3 dernières sont les dérivations de Goldberger notées aVR, aVL et aVF (aV pour augmented Voltage).

- R signifie Right pour bras droit
- L signifie Left pour bras gauche
- F signifie Foot pour jambe gauche

Ce sont des dérivations unipolaires, c'est-à-dire qu'il n'y a qu'une électrode. L'électrode positive sera celle qui donne le nom de la dérivation que l'on explore (VR par exemple a pour électrode positive celle qui se trouve sur le bras droit). L'électrode considérée comme négative sera une combinaison des autres dérivations frontales.

En France, on nomme ces dérivations sans mettre le « a ».

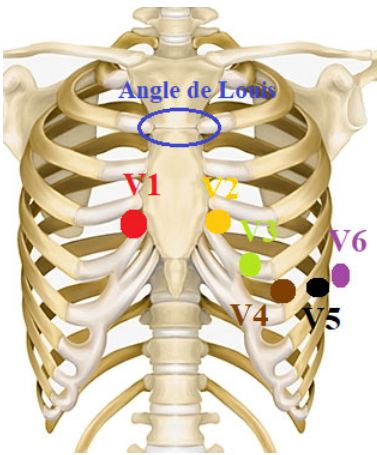


### 3. Dérivations précordiales

Elles vont venir se placer sur le thorax et permettre d'enregistrer l'activité électrique du cœur dans un plan transverse (dérivations de Wilson).

Leur position est très importante car c'est d'elle que va dépendre la fiabilité du tracé.

Nous allons donc rappeler comment se placent les électrodes sur le thorax car oui il y a une position spécifique. Voici le rappel sur la place exacte des électrodes.



**V1** : 4<sup>e</sup> espace intercostal sur le bord droit du sternum.

**V2** : 4<sup>e</sup> espace intercostal sur le bord gauche du sternum.

**V3** : se trouve à mi-chemin entre V2 et V4

**V4** : croisement entre le 5<sup>e</sup> espace intercostal et la ligne médio-claviculaire.

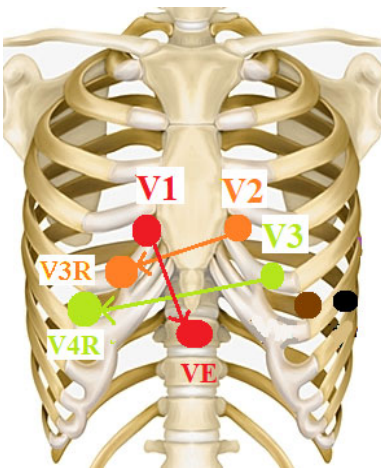
**V5** : croisement entre la même horizontale que V4 et la ligne axillaire antérieure.

**V6** : croisement entre la même horizontale que V4 et la ligne médio axillaire.

Attention car très souvent V1 et V2 sont placées trop haut sur le thorax et ceci fausse les tracés ECG.

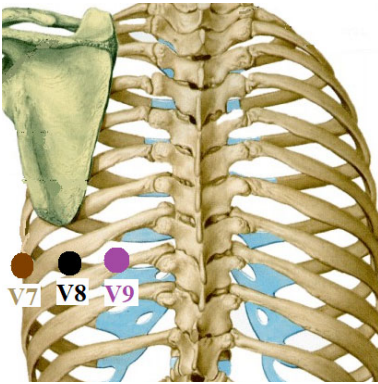
Pensez bien qu'entre V1-V2 et V4-V5-V6, il n'y a qu'un seul espace intercostal de différence. Toutes ces électrodes ne sont donc pas forcément très espacées en hauteur.

Au contraire, les électrodes de V1 à V6 doivent former un « Z » qui aurait été aplati. Rappelez-vous que le cœur ne fait environ que la taille d'un poing et demi. Nous avons l'ECG que nous connaissons tous, au complet. Sachez qu'il existe d'autres dérivations possibles qui vont permettre d'explorer d'autres parties du cœur.



En effet, en cas de syndrome coronarien ou de suspicion, on peut être amené à enregistrer les dérivations droites qui permettent la visualisation du ventricule droit (V3R, V4R et VE) et les dérivations postérieures visualisant la paroi basale du ventricule gauche (V7, V8 et V9).

- **V1** devient **VE** et se situe au niveau de l'appendice xiphoïde (creux sous le sternum).
- **V2** devient **V3R** en étant le symétrique de V3 par rapport au sternum.
- **V3** devient **V4R** en étant le symétrique de V4 par rapport au sternum.



- **V4** devient **V7** sur la même ligne au croisement avec la ligne axillaire postérieure.
- **V5** devient **V8** sur la même ligne, à la pointe de l'omoplate
- **V6** devient **V9** sur la même ligne entre V8 et la colonne vertébrale.

Ces dérivations ont un intérêt uniquement dans les syndromes coronariens afin d'affiner la localisation d'un infarctus. Elles n'apportent rien en cas de troubles du rythme ou de la conduction.

Les dérivations droites et postérieures sont surtout utilisées dans les services d'accueil des urgences, en SMUR ou en Soins Intensifs de Cardiologie pour les patients qui arrivent pour SCA ou douleur thoracique.

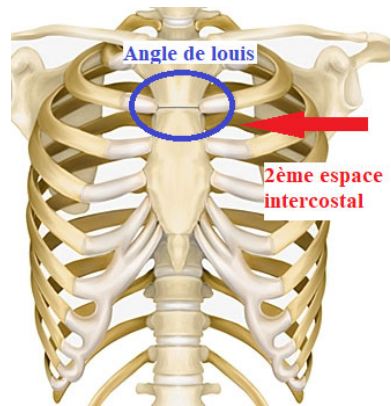
#### 4. Astuces et pièges à éviter

##### a. Astuces

- Le calcul du 4<sup>e</sup> espace intercostal n'est pas toujours facile à trouver et si cela est le cas, vous pouvez vous aider de l'angle de Louis. C'est une saillie osseuse située à la jonction des 2 parties du sternum, le manubrium (partie supérieure qui supporte les clavicules) et l'os du sternum. Il se trouve au niveau de la 2<sup>e</sup> côte. L'espace situé juste en dessous est donc le deuxième espace intercostal.
- En cas de patient victime de tremblements (Parkinson, froid...), il est possible de placer les électrodes des membres afin de limiter les parasites.

Pour cela il suffit de mettre les électrodes des membres inférieurs au niveau du trochanter et celles des membres supérieurs au niveau de la tête humérale.

Cela diminuera les parasites liés aux tremblements mais ne les fera pas forcément disparaître complètement.



# Troubles du rythme

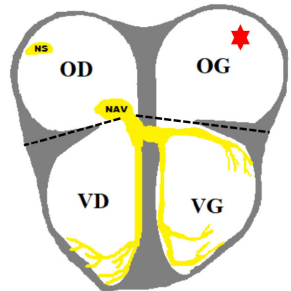
## 1. Troubles du rythme supraventriculaire

Les complexes QRS sont généralement fins car l'influx électrique est transmis aux ventricules par les voies de conduction habituelles à conduction rapide.

Sauf en cas de Bloc de Branche que nous verrons plus tard.

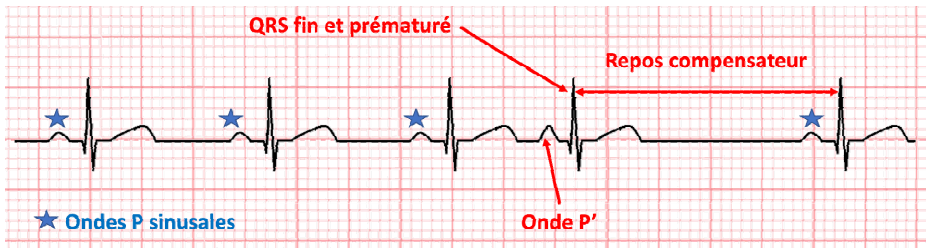
### a. Extrasystoles Atriales

Les extrasystoles atriales (ESA) sont des battements prématurés dont l'origine est située en amont de la jonction atrioventriculaire. Le foyer d'excitation se situe dans les oreillettes droite ou gauche. Dans l'exemple ci-contre, le foyer d'excitation se situe dans l'oreillette gauche.



**ECG** : présence d'onde P' (différente des ondes P habituelles), inattendue et prématurée avec repos compensateur, QRS fin et précoce par rapport au rythme normal.

Les ESA peuvent être isolées ou répétées.

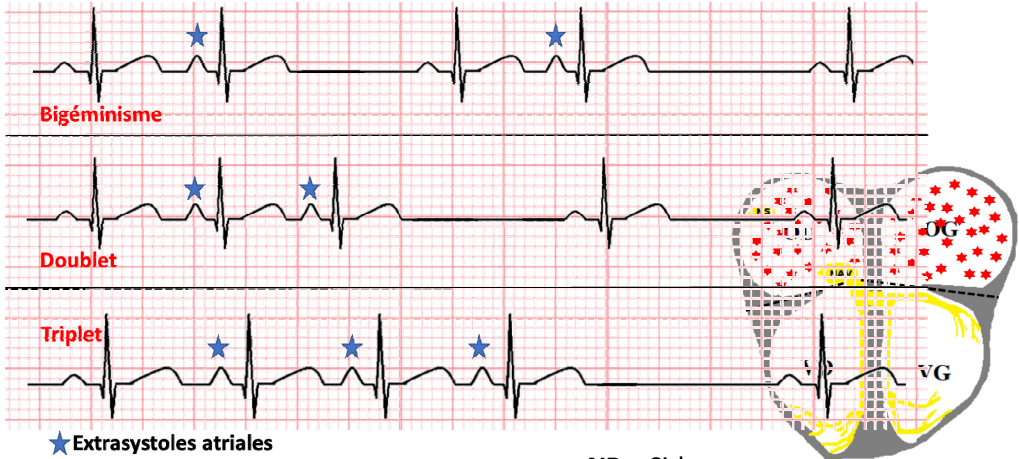


Après une extrasystole, qui est prématurée par rapport au rythme normal, il y a un temps de récupération plus important que l'intervalle normal entre 2 QRS. C'est cela que l'on nomme « repos compensateur ».

**Causes** : effort, fièvre, hypovolémie (déshydratation, anémie), hypervolémie (ICG), EP, hypoxie, pneumonie, BPCO, cardiopathie, hypokaliémie, hyperthyroïdie...

**Traitement** : bénignes dans l'immense majorité des cas, elles ne nécessitent aucun traitement. Si elles sont ressenties (souvent sous forme de palpitations gênantes) un traitement par bêtabloquant peut être mis en place. Dans tous les cas, il passe toujours par la recherche et la correction d'un facteur déclenchant.

Ci-dessous : bigéminisme (1 ESA sur 2 QRS), Doublet (2 ESA qui se suivent) et Triplet (3 ESA qui se suivent). On peut avoir aussi du trigéminisme qui correspond à 1 ESA sur 3 QRS. Elles peuvent également arriver en salves (plusieurs ESA de suite).



**NB :** Si le

foyer responsable d'une ESA se met à délivrer des influx électriques de façon soutenue, c'est-à-dire en salve, régulière et rapide, on pourra parler de tachycardie atriale. L'aspect ECG consistera en une tachycardie régulière, avec une FC entre 100 et 250/min. Les ondes P seront des ondes P' ayant une morphologie différente des ondes P sinusales.

### **b. Fibrillation Atriale**

La fibrillation atriale (ou Arythmie complète par fibrillation atriale) est une désorganisation des courants électriques dans les oreillettes, liée à une décharge rapide et continue par de multiples foyers atriaux ou situé autour de l'ostium des veines pulmonaires (dans l'OG).

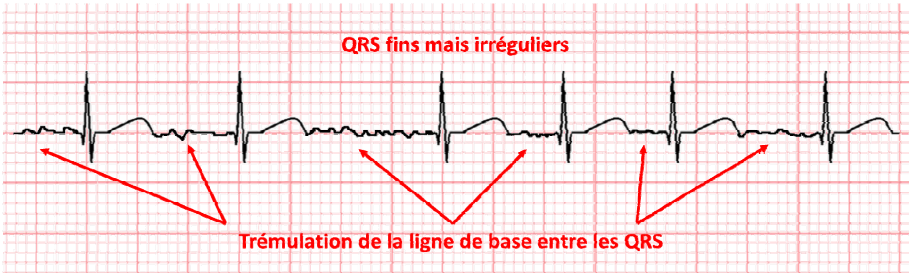
Mécaniquement parlant, ceci va entraîner :

1. une sidération des oreillettes sans activité mécanique efficace (plus de systole atriale)  
→ Chute du débit cardiaque (10 à 20%)
2. des stases sanguines dans les oreillettes  
→ Risque de thrombose intra atriale
3. le NAV bombardé d'influx électriques donnera un rythme ventriculaire irrégulier dont la fréquence dépend de la capacité du NAV à filtrer ces influx.

**ECG :**

- Pas d'onde P mais une trémulation de la ligne de base (plus ou moins importante et donc plus ou moins visible), correspondant à une activité électrique anarchique.
- QRS fins et irréguliers.

Si FC < à 60/min → FA lente et si FC > à 100/min → FA rapide.



**Causes :**

- Toutes les cardiopathies (ischémique, dilatation OG, HVG, rétrécissement mitrale...)
- Embolie Pulmonaire
- Hypovolémie, infections
- Trouble métabolique (hypokaliémie)
- Hyperthyroïdie

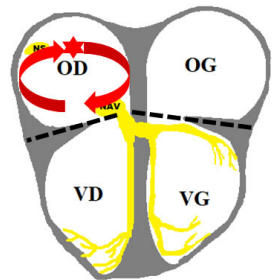
**Traitement :**

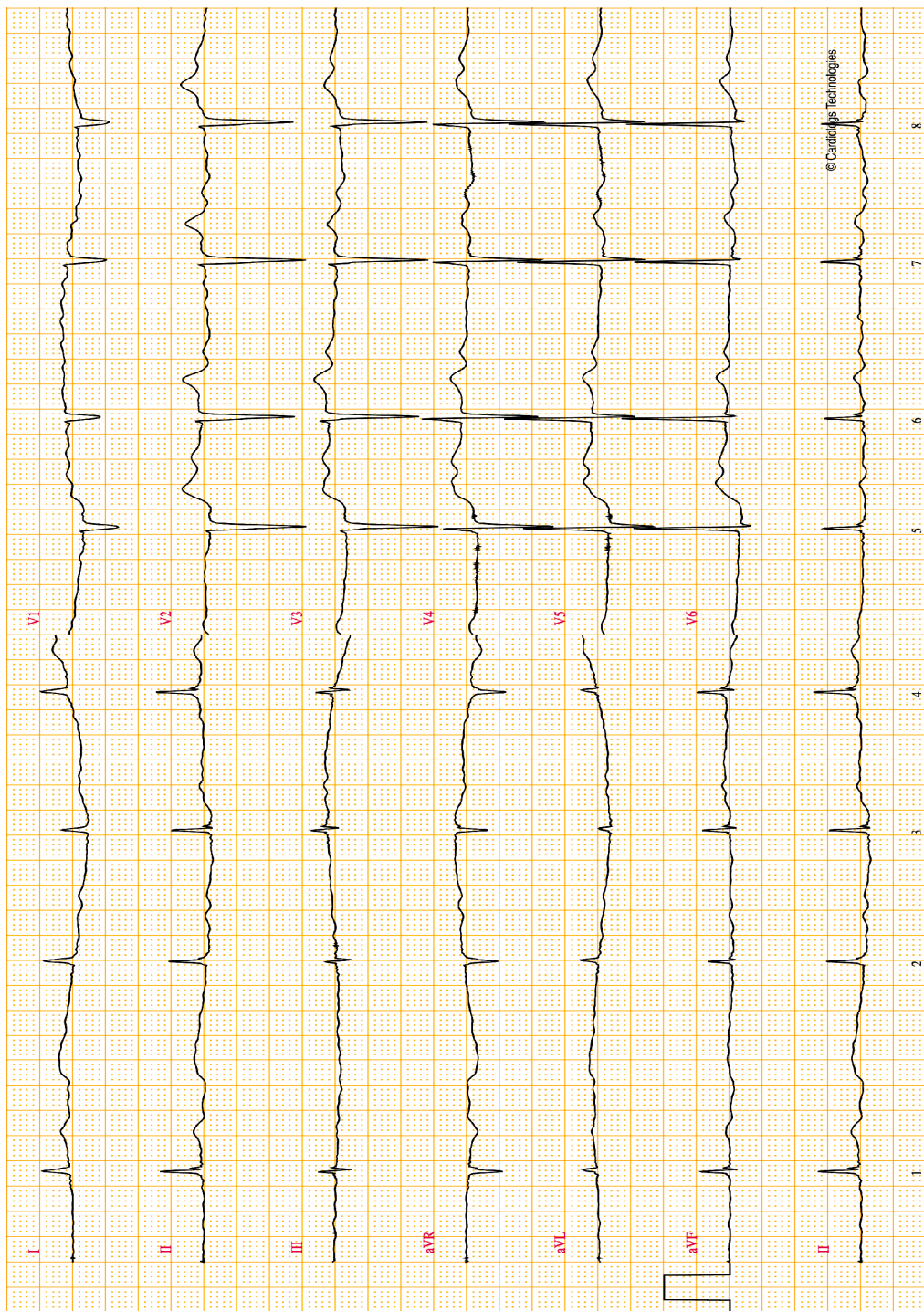
- Dans tous les cas, chercher et traiter un éventuel facteur déclenchant
- Anticoagulation
- Réduction médicamenteuse (antiarythmiques) ou électrique (choc électrique, notamment en urgence si FA mal tolérée) / ralentissement (médicaments)
- Ablation par radiofréquence ou cryoablation.

**c. Flutter Atrial**

C'est une activité électrique régulière et très rapide dans les oreillettes, causée par un influx qui tourne en boucle (réentrée).

La plupart du temps, on découvre sur l'ECG une tachycardie régulière à 150/min, à QRS fin. La fréquence élevée ne permet pas de bien visualiser entre les QRS afin d'observer ou non la présence d'onde P.





## Interprétation

<b>FC et rythme</b>	La fréquence cardiaque est à 42/min, donc bradycarde. Le rythme est irrégulier et non sinusal.
<b>Espace PR</b>	Quelle que soit la dérivation, on ne voit pas d'onde P distinctement avant les QRS. On observe cependant une trémulation de la ligne de base (voir schéma ci-dessous).
<b>Onde P bloquée</b>	
<b>QRS</b>	Les QRS sont fins et normaux
<b>Axe</b>	L'axe est normal : Les QRS en DI sont tous positifs, tout comme en VF.
<b>Segment ST</b>	
<b>Onde T</b>	Pas d'anomalie significative
<b>Onde Q</b>	
<b>Diagnostic</b>	<b>Fibrillation Atriale</b>
<b>Complément</b>	Le rythme irrégulier et la trémulation de la ligne de base sont les 2 éléments principaux qui nous donnent le diagnostic.

