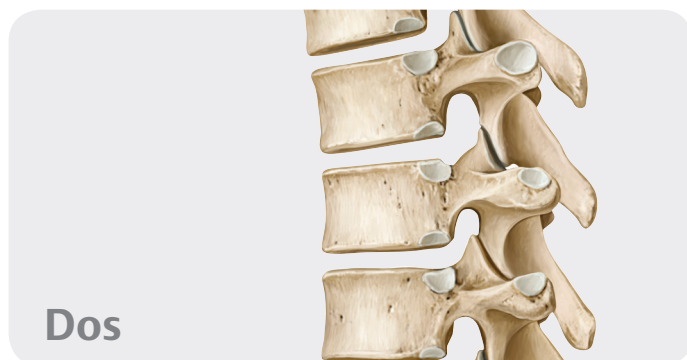

# Table des matières



**Dos**

## 1 Anatomie de surface

Anatomie de surface .....	2
---------------------------	---

## 2 Os, ligaments et articulations

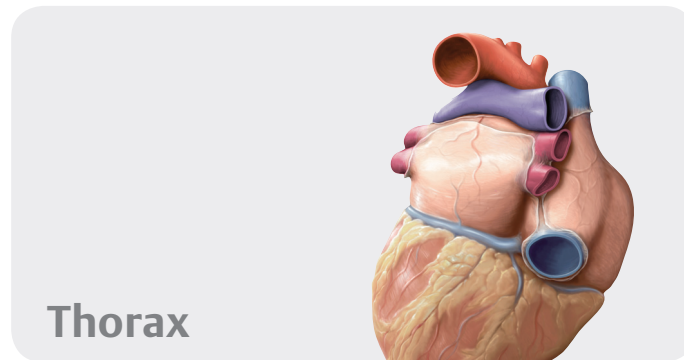
Rachis : vue d'ensemble .....	4
Rachis : constituants .....	6
Vertèbres cervicales .....	8
Vertèbres thoraciques et lombales .....	10
Sacrum et coccyx .....	12
Disques intervertébraux .....	14
Articulations du rachis : vue d'ensemble .....	16
Articulations du rachis : région cranio-vertébrale .....	18
Ligaments vertébraux :	
vue d'ensemble et rachis cervical .....	20
Ligaments vertébraux : rachis thoraco-lombal .....	22

## 3 Muscles

Muscles du dos : vue d'ensemble .....	24
Muscles intrinsèques de la nuque .....	26
Muscles intrinsèques du dos .....	28
Description systématique des muscles (I) .....	30
Description systématique des muscles (II) .....	32
Description systématique des muscles (III) .....	34

## 4 Vaisseaux et nerfs

Artères et veines du dos .....	36
Nerfs du dos .....	38
Moelle spinale .....	40
Segments de la moelle spinale et nerfs spinaux .....	42
Artères et veines de la moelle spinale .....	44
Topographie neuro-vasculaire du dos .....	46



**Thorax**

## 5 Anatomie de surface

Anatomie de surface .....	50
---------------------------	----

## 6 Paroi thoracique

Squelette du thorax .....	52
Sternum et côtes .....	54
Articulations de la cage thoracique .....	56
Muscles du thorax .....	58
Diaphragme .....	60
Vaisseaux et nerfs du diaphragme .....	62
Artères et veines de la paroi thoracique .....	64
Nerfs de la paroi thoracique .....	66
Topographie neuro-vasculaire de la paroi thoracique .....	68
Sein de la femme .....	70
Lymphatiques du sein féminin .....	72

## 7 Cavité thoracique

Divisions de la cavité thoracique .....	74
Artères de la cavité thoracique .....	76
Veines de la cavité thoracique .....	78
Lymphatiques de la cavité thoracique .....	80
Nerfs de la cavité thoracique .....	82

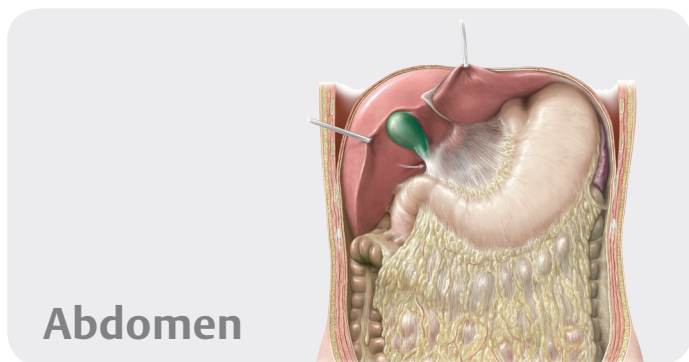
## 8 Médiastin

Médiastin : vue d'ensemble .....	84
Médiastin : structures .....	86
Cœur : fonctions et rapports topographiques .....	88
Péricarde .....	90
Cœur : faces et cavités .....	92
Cœur : valves .....	94
Artères et veines du cœur .....	96

Système de conduction et innervation du cœur ..... 98  
 Cœur : radiologie ..... 100  
 Circulation pré- et postnatale ..... 102  
 Œsophage ..... 104  
 Nerfs et vaisseaux de l'œsophage ..... 106  
 Lymphatiques du médiastin ..... 108

**9 Régions pleuro-pulmonaires**

Régions pleuro-pulmonaires ..... 110  
 Plèvre : subdivisions, récessus & innervation ..... 112  
 Poumons ..... 114  
 Poumon : radiologie ..... 116  
 Segments broncho-pulmonaires ..... 118  
 Trachée et arbre bronchique ..... 120  
 Mécanique respiratoire ..... 122  
 Artères et veines pulmonaires ..... 124  
 Vaisseaux et nerfs de l'arbre trachéo-bronchique ..... 126  
 Lymphatiques des régions pleuro-pulmonaires ..... 128



**10 Anatomie de surface**

Anatomie de surface ..... 132

**11 Paroi abdominale**

Squelette de la paroi abdominale ..... 134  
 Muscles de la paroi antéro-latérale de l'abdomen ..... 136  
 Muscles de la paroi postérieure de l'abdomen & diaphragme . . 138  
 Description systématique des muscles  
 de la paroi abdominale ..... 140  
 Région inguinale et canal inguinal ..... 142  
 Cordon spermatique, scrotum et testicule ..... 144  
 Paroi antérieure de l'abdomen et hernies inguinales ..... 146

**12 Cavité et espaces de l'abdomen**

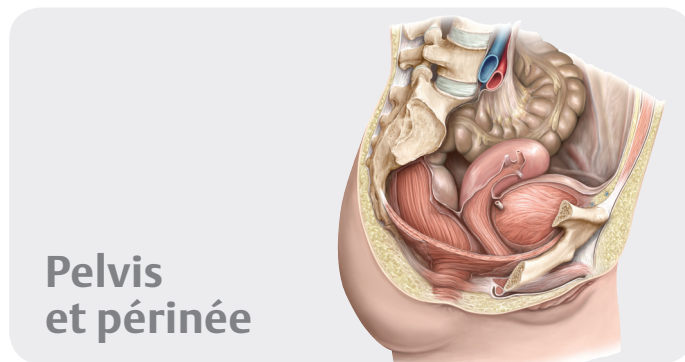
Divisions de la cavité abdomino-pelvienne ..... 148  
 Cavité péritonéale ..... 150  
 Bourse omentale ou arrière-cavité des épiploons ..... 152  
 Mésos et paroi postérieure ..... 154

**13 Organes internes**

Estomac ..... 156  
 Duodénum ..... 158  
 Jéjunum et iléon ..... 160  
 Cæcum, appendice et côlon ..... 162  
 Foie : vue d'ensemble ..... 164  
 Foie : segments et lobes ..... 166  
 Vésicule biliaire et conduits biliaires ..... 168  
 Pancréas et rate ..... 170  
 Reins et glandes surrénales (I) ..... 172  
 Reins et glandes surrénales (II) ..... 174

**14 Vaisseaux et nerfs**

Artères de l'abdomen ..... 176  
 Aorte abdominale et artères rénales ..... 178  
 Tronc cœliaque ..... 180  
 Artères mésentériques supérieure et inférieure ..... 182  
 Veines de l'abdomen ..... 184  
 Veine cave inférieure et veines rénales ..... 186  
 Veine porte ..... 188  
 Veines mésentériques supérieure et inférieure ..... 190  
 Lymphatiques des organes abdominaux ..... 192  
 Lymphonœuds de la paroi abdominale postérieure ..... 194  
 Lymphonœuds des organes supracoliques ..... 196  
 Lymphonœuds des organes infracoliques ..... 198  
 Nerfs de la paroi abdominale ..... 200  
 Innervation autonome : vue d'ensemble ..... 202  
 Plexus autonomes ..... 204



Innervation des organes abdominaux ..... 206  
 Innervation des intestins ..... 208  
 Anatomie sectionnelle de l'abdomen ..... 210

**15 Anatomie de surface**

Anatomie de surface ..... 214

**16 Os, ligaments et muscles**

Ceinture pelvienne ..... 216  
 Pelvis masculin et féminin ..... 218  
 Mesures pelvimétriques féminines et masculines ..... 220

Ligaments du pelvis .....	222
Région périnéale .....	224
Description systématique des muscles du plancher pelvien et du périnée .....	226

## 17 Espaces

Contenu du pelvis .....	228
Rapports topographiques du péritoine .....	230
Pelvis et périnée .....	232

## 18 Organes internes

Rectum et canal anal .....	234
Uretère .....	236
Vessie urinaire et urètre .....	238
Vue d'ensemble des organes génitaux .....	240
Utérus et ovaires .....	242
Ligaments et fascia profonds du pelvis .....	244
Vagin .....	246
Organes génitaux externes féminins .....	248
Pénis, testicule et épидидyme .....	250
Glandes annexes de l'appareil génital masculin .....	252

## 19 Vaisseaux et nerfs

Artères et veines du pelvis .....	254
Artères et veines du rectum et des organes génitaux .....	256
Lymphonœuds de l'abdomen et du pelvis .....	258
Lymphonœuds des organes génitaux .....	260
Plexus autonomes du pelvis .....	262
Innervation autonome : organes urinaires et génitaux .....	264
Vaisseaux et nerfs du périnée et des organes génitaux féminins .....	266
Vaisseaux et nerfs du périnée et des organes génitaux masculins .....	268
Anatomie sectionnelle du pelvis et du périnée .....	270

## 21 Épaule et bras

Os du membre supérieur .....	276
Clavicule et scapula .....	278
Humérus .....	280
Articulations de l'épaule .....	282
Articulations de l'épaule : articulation scapulo-humérale .....	284
Espace subacromial et bourses séreuses .....	286
Muscles antérieurs de l'épaule et du bras (I) .....	288
Muscles antérieurs de l'épaule et du bras (II) .....	290
Muscles postérieurs de l'épaule et du bras (I) .....	292
Muscles postérieurs de l'épaule et du bras (II) .....	294
Description systématique des muscles (I) .....	296
Description systématique des muscles (II) .....	298
Description systématique des muscles (III) .....	300
Description systématique des muscles (IV) .....	302

## 22 Coude et avant-bras

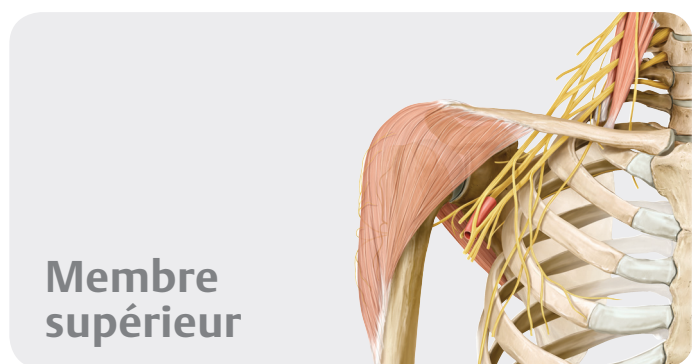
Radius et ulna .....	304
Articulation du coude .....	306
Ligaments de l'articulation du coude .....	308
Articulations radio-ulnaires .....	310
Muscles de l'avant-bras (I) .....	312
Muscles de l'avant-bras (II) .....	314
Description systématique des muscles (I) .....	316
Description systématique des muscles (II) .....	318
Description systématique des muscles (III) .....	320

## 23 Poignet et main

Os du poignet et de la main .....	322
Os du carpe .....	324
Articulations du poignet et de la main .....	326
Ligaments de la main .....	328
Ligaments du poignet .....	330
Ligaments et gaines fibreuses des doigts .....	332
Muscles de la main : plans superficiel et moyen .....	334
Muscles de la main : plans moyen et profond .....	336
Dos de la main .....	338
Description systématique des muscles (I) .....	340
Description systématique des muscles (II) .....	342

## 24 Vaisseaux et nerfs

Artères du membre supérieur .....	344
Veines et lymphatiques du membre supérieur .....	346
Plexus brachial .....	348
Rameaux supraclaviculaires et faisceau postérieur du plexus brachial .....	350
Faisceau postérieur : nerfs axillaire et radial .....	352
Faisceaux médial et latéral du plexus brachial .....	354
Nerfs médian et ulnaire .....	356
Veines et nerfs superficiels du membre supérieur .....	358
Épaule et espaces axillaires : vue postérieure .....	360
Épaule : vue antérieure .....	362

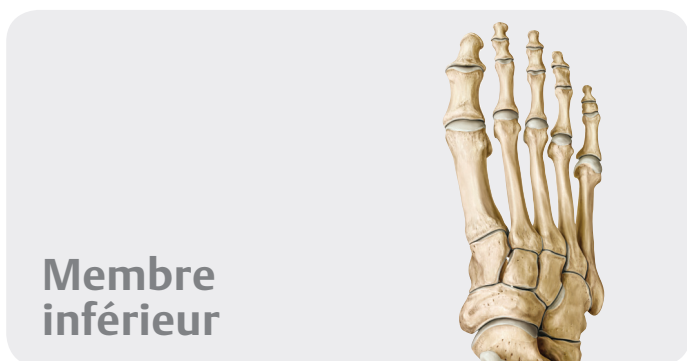

**Membre  
supérieur**

## 20 Anatomie de surface

Anatomie de surface du membre supérieur .....	274
---	-----

Topographie de la fosse axillaire ..... 364  
 Topographie des régions du bras et du coude ..... 366  
 Topographie de l'avant-bras ..... 368  
 Topographie de la région carpienne ..... 370  
 Topographie de la paume de la main ..... 372  
 Topographie du dos de la main ..... 374  
 Anatomie sectionnelle du membre supérieur ..... 376



## Membre inférieur

### 25 Anatomie de surface

Anatomie de surface ..... 380

### 26 Hanche et cuisse

Os du membre inférieur ..... 382  
 Fémur ..... 384  
 Articulation de la hanche : vue d'ensemble ..... 386  
 Articulation de la hanche :  
     ligaments et capsule articulaire ..... 388  
 Muscles de la hanche, de la région glutéale  
     et de la cuisse (I) ..... 390  
 Muscles de la hanche, de la région glutéale  
     et de la cuisse (II) ..... 392  
 Muscles de la hanche, de la région glutéale  
     et de la cuisse (III) ..... 394  
 Muscles de la hanche, de la région glutéale  
     et de la cuisse (IV) ..... 396  
 Description systématique des muscles (I) ..... 398  
 Description systématique des muscles (II) ..... 400  
 Description systématique des muscles (III) ..... 402

### 27 Genou et jambe

Tibia et fibula ..... 404  
 Articulation du genou : vue d'ensemble ..... 406  
 Articulation du genou :  
     capsule articulaire, ligaments et bourses ..... 408  
 Articulation du genou : ligaments et ménisques ..... 410  
 Ligaments croisés ..... 412  
 Cavité articulaire du genou ..... 414  
 Muscles de la jambe : loges antérieure et latérale ..... 416

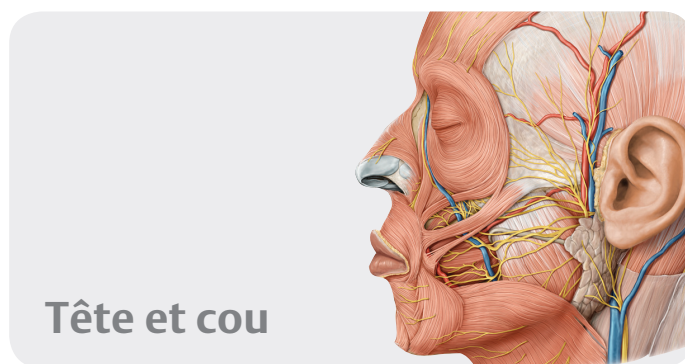
Muscles de la jambe : loge postérieure ..... 418  
 Description systématique des muscles (I) ..... 420  
 Description systématique des muscles (II) ..... 422

### 28 Cheville et pied

Os du pied ..... 424  
 Articulations du pied (I) ..... 426  
 Articulations du pied (II) ..... 428  
 Articulations du pied (III) ..... 430  
 Ligaments de la cheville et du pied ..... 432  
 Voûte plantaire et arches du pied ..... 434  
 Muscles de la plante du pied ..... 436  
 Muscles et gaines tendineuses du pied ..... 438  
 Description systématique des muscles (I) ..... 440  
 Description systématique des muscles (II) ..... 442

### 29 Vaisseaux et nerfs

Artères du membre inférieur ..... 444  
 Veines et lymphatiques du membre inférieur ..... 446  
 Plexus lombo-sacral ..... 448  
 Nerfs du plexus lombal ..... 450  
 Nerfs du plexus lombal : nerfs obturateur et fémoral ..... 452  
 Nerfs du plexus sacral ..... 454  
 Nerfs du plexus sacral : nerf ischiatique ..... 456  
 Nerfs et vaisseaux superficiels du membre inférieur ..... 458  
 Topographie de la région inguinale ..... 460  
 Topographie de la région glutéale ..... 462  
 Topographie des loges antérieure, médiale  
     et postérieure de la cuisse ..... 464  
 Topographie de la loge postérieure de la jambe ..... 466  
 Topographie des loges latérale et antérieure de la jambe .. 468  
 Topographie de la plante du pied ..... 470  
 Anatomie sectionnelle de la cuisse et de la jambe ..... 472



## Tête et cou

### 30 Anatomie de surface

Anatomie de surface ..... 476

**31 Os de la tête**

Tête osseuse : vues antérieure et latérale .....	478
Tête osseuse : vue postérieure et voûte du crâne .....	480
Base du crâne .....	482
Voies de passages vasculo-nerveuses quittant ou pénétrant la cavité crânienne .....	484
Os ethmoïde et sphénoïde .....	486

**32 Muscles de la tête**

Muscles de la mimique et de la mastication .....	488
Origines et terminaisons musculaires sur la tête osseuse ..	490
Description systématique des muscles (I) .....	492
Description systématique des muscles (II) .....	494

**33 Nerfs crâniens**

Nerfs crâniens : vue d'ensemble .....	496
NC I et II : nerfs olfactif et optique .....	498
NC III, IV et VI : nerfs oculo-moteur, trochléaire et abducens	500
NC V : nerf trijumeau .....	502
NC VII : nerf facial .....	504
NC VIII : nerf vestibulo-cochléaire .....	506
NC IX : nerf glosso-pharyngien .....	508
NC X : nerf vague .....	510
NC XI et XII : nerfs accessoire et hypoglosse .....	512

**34 Vaisseaux et nerfs de la tête**

Innervation de la face .....	514
Artères de la tête et du cou .....	516
Artère carotide externe :	
branches antérieures, médiale et postérieures .....	518
Artère carotide externe : branches terminales .....	520
Veines de la tête et du cou .....	522
Méninges .....	524
Sinus de la dure-mère .....	526
Topographie des régions superficielles de la face .....	528
Topographie des régions parotidienne et massétérique .....	530
Topographie des fosses temporale et infratemporale .....	532
Topographie de la fosse ptérygo-palatine .....	534

**35 Orbite et œil**

Os de l'orbite .....	536
Muscles de l'orbite .....	538
Vaisseaux et nerfs de l'orbite .....	540
Topographie de l'orbite .....	542
Orbite, paupières et voies lacrymales .....	544

Bulbe oculaire .....	546
Cornée, iris et cristallin .....	548

**36 Nez et cavités nasales**

Os des cavités nasales .....	550
Sinus paranasaux .....	552
Vaisseaux et nerfs des cavités nasales .....	554

**37 Os temporal et oreille**

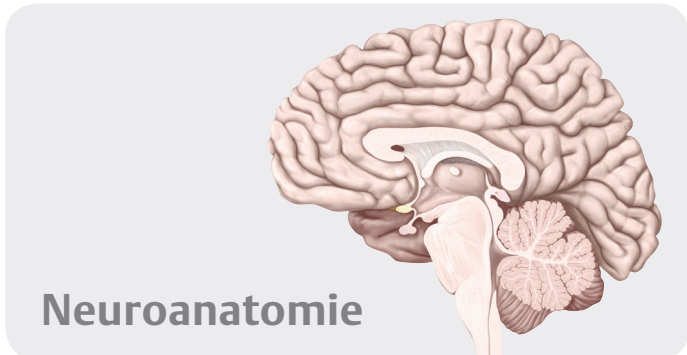
Os temporal .....	556
Oreille externe et méat acoustique externe .....	558
Oreille moyenne : cavité tympanique .....	560
Oreille moyenne : chaîne ossiculaire et membrane tympanique .....	562
Artères de l'oreille moyenne .....	564
Oreille interne .....	566

**38 Cavité orale et pharynx**

Os de la cavité orale .....	568
Articulation temporo-mandibulaire .....	570
Dents .....	572
Description systématique des muscles de la cavité orale ...	574
Innervation de la cavité orale .....	576
Langue .....	578
Topographie de la cavité orale et glandes salivaires .....	580
Tonsilles et pharynx .....	582
Muscles du pharynx .....	584
Vaisseaux et nerfs du pharynx .....	586

**39 Cou**

Description systématique des muscles (I) .....	588
Description systématique des muscles (II) .....	590
Description systématique des muscles (III) .....	592
Artères et veines du cou .....	594
Nerfs du cou .....	596
Larynx : cartilages, structure et articulations .....	598
Larynx : muscles, plis et étages .....	600
Vaisseaux et nerfs du larynx, glandes thyroïde et parathyroïdes .....	602
Topographie du cou : régions et fascias .....	604
Topographie de la région cervicale antérieure .....	606
Topographie des régions cervicales antérieure et latérale ..	608
Topographie de la région cervicale latérale .....	610
Topographie de la région cervicale postérieure .....	612
Lymphatiques du cou .....	614
Coupes coronales de la tête .....	616
Coupes transversales de la tête et du cou .....	618
Coupes sagittales de la tête .....	620



## 40 Encéphale

Système nerveux : généralités .....	624
Téleencéphale .....	626
Téleencéphale et diencéphale .....	628
Diencéphale, tronc cérébral et cervelet .....	630
Ventricules et espaces du liquide cérébro-spinal .....	632

## 41 Vaisseaux sanguins de l'encéphale

Veines de l'encéphale .....	634
Artères de l'encéphale .....	636

## 42 Systèmes fonctionnels

Circuits nerveux généraux .....	638
Voies sensibles et motrices .....	640
Systèmes sensoriels (I) .....	642
Systèmes sensoriels (II) .....	644
Systèmes sensoriels (III) .....	646

## 43 Système nerveux autonome

Système nerveux autonome .....	648
--------------------------------	-----

<b>Index</b> .....	651
--------------------	-----

## Abréviations utilisées

a. = artère  
 aa. = artères  
 lig. = ligament  
 ligg. = ligaments

ln. = lymphonœud  
 lnn. = lymphonœuds  
 m. = muscle  
 mm. = muscles

n. = nerf  
 nn. = nerfs  
 r. = rameau  
 rr. = rameaux

v. = veine  
 vv. = veines